

8 casos con Placas LCP por M.I.P.O.

(Minimally Invasive Plate Osteosynthesis)

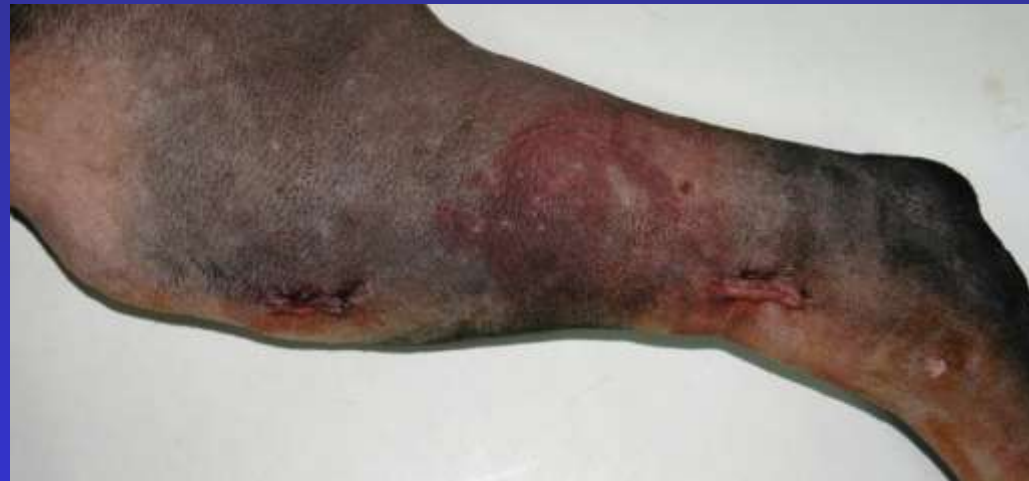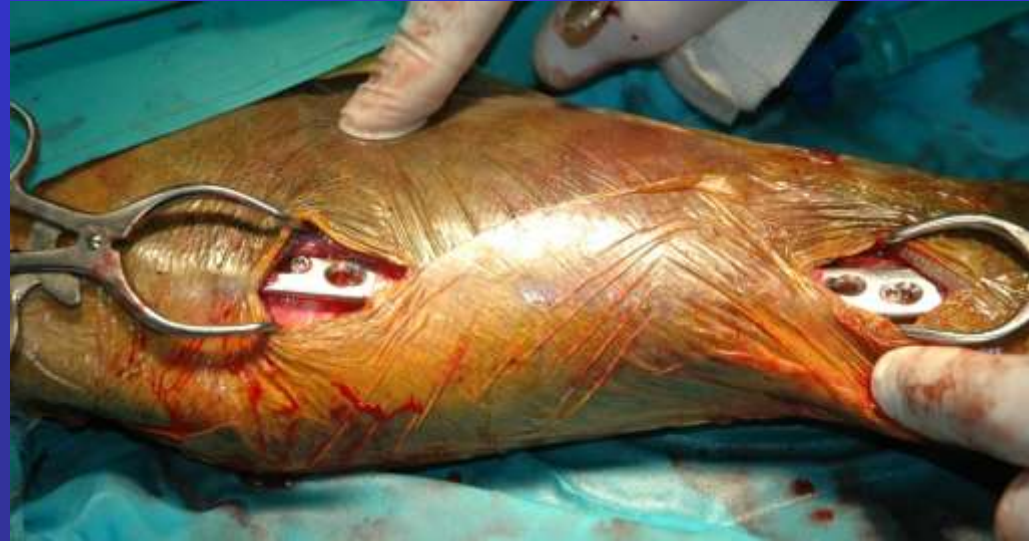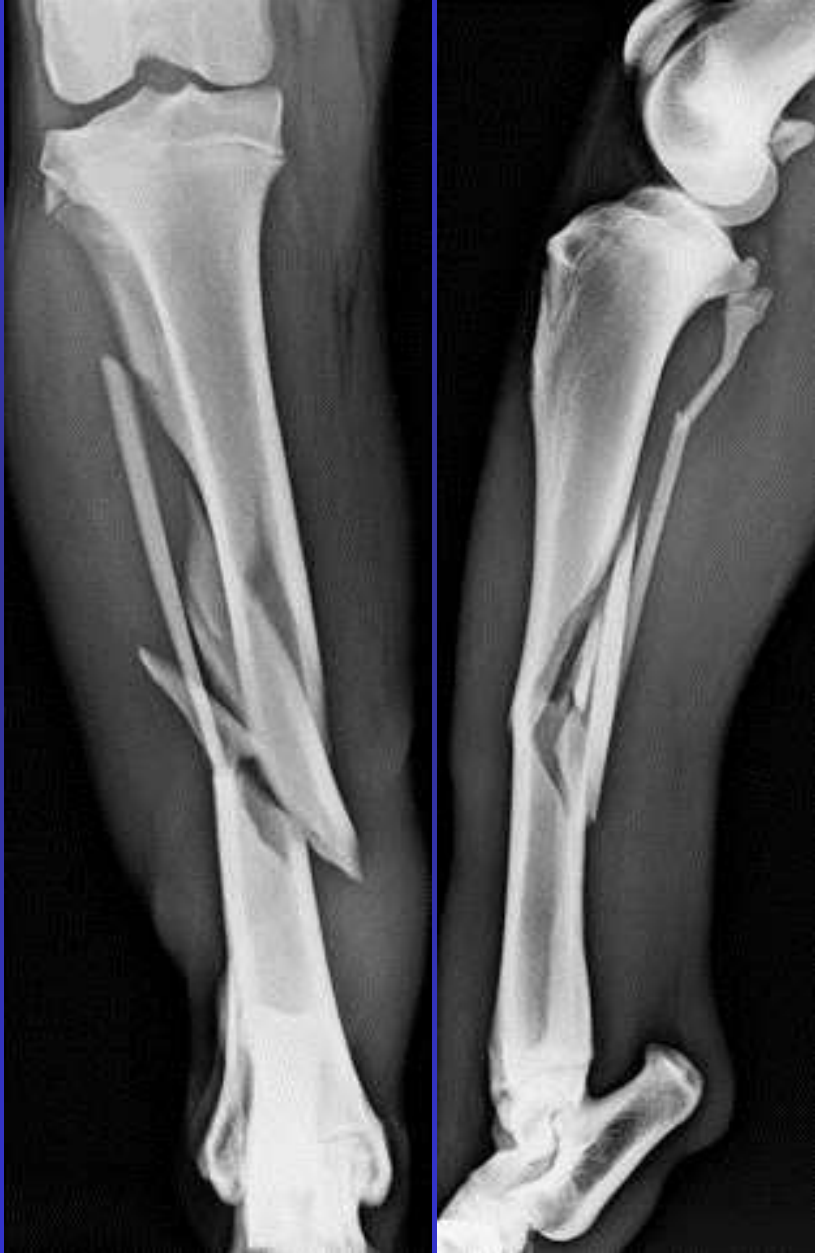**Centro Clínico Veterinario
Indautxu**

vetindautxu@vetindautxu.com

Angel Rubio

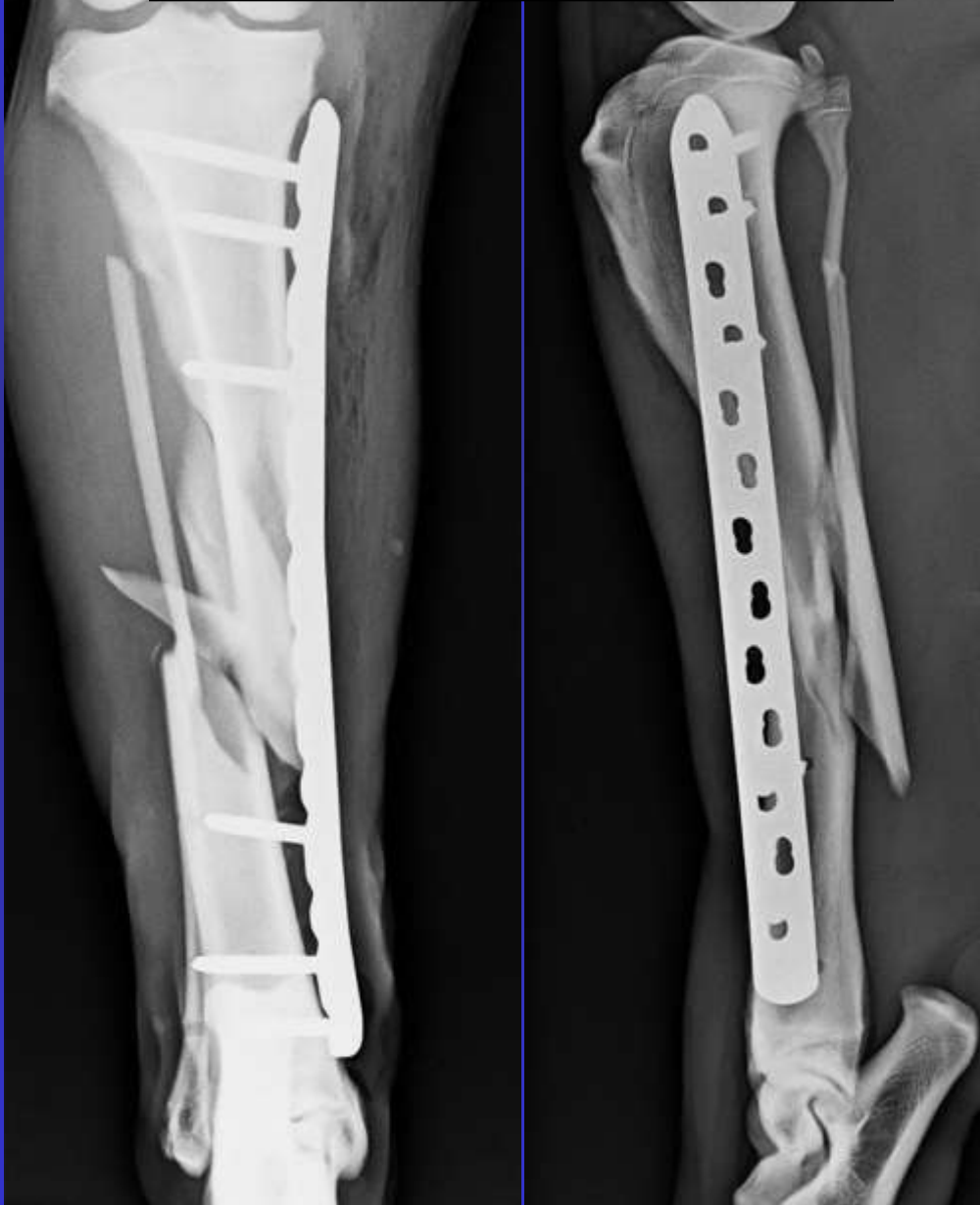angelrubio@vetindautxu.com

“Suko”: Doberman, macho, 9 meses - 35 Kg.

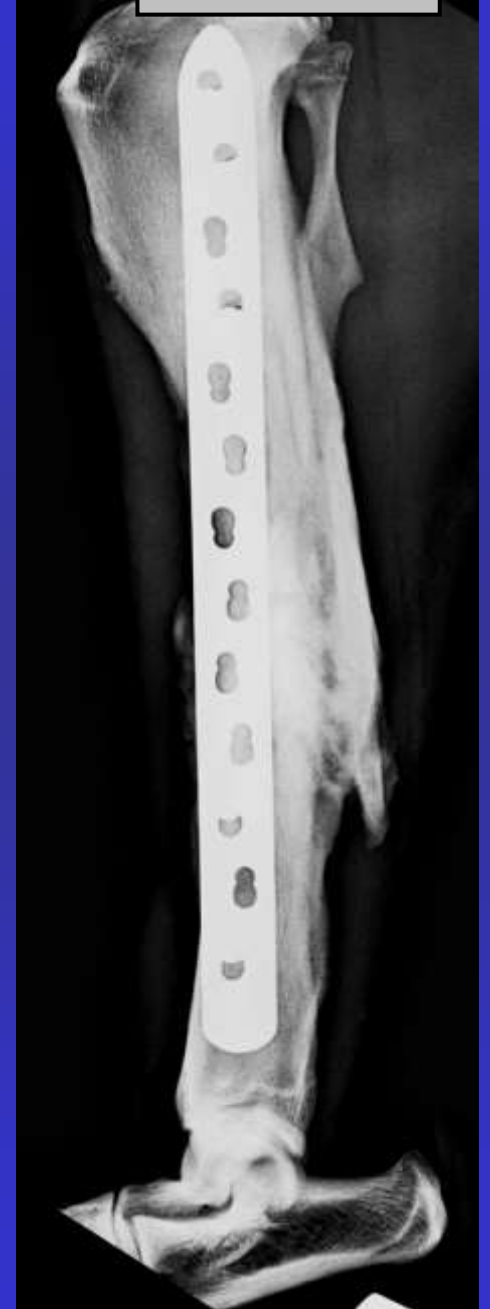


M.I.P.O.

Placa LCP 3,5 ancha: 6 T bloq.

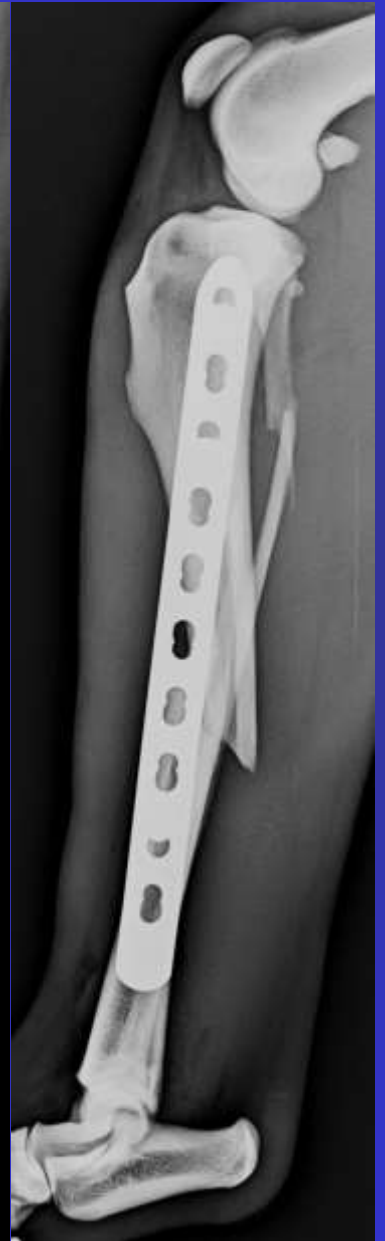
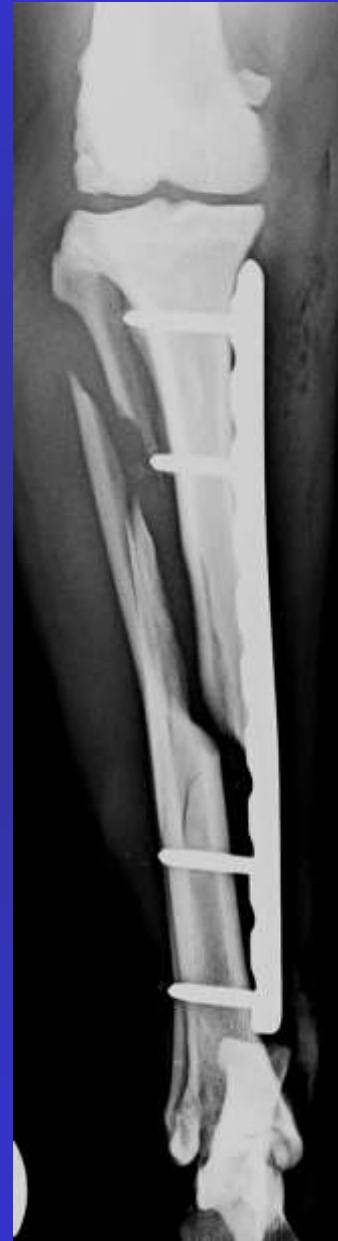
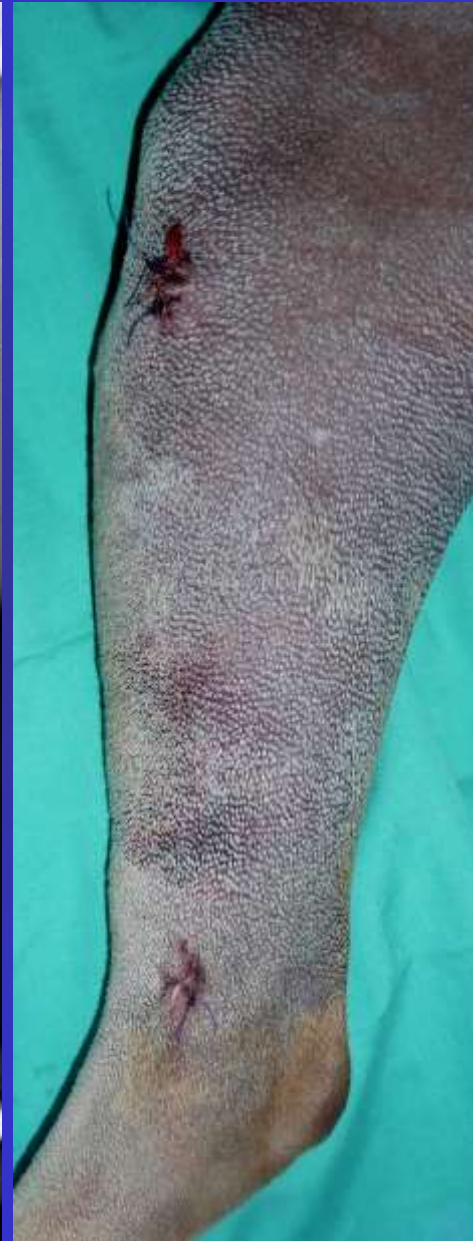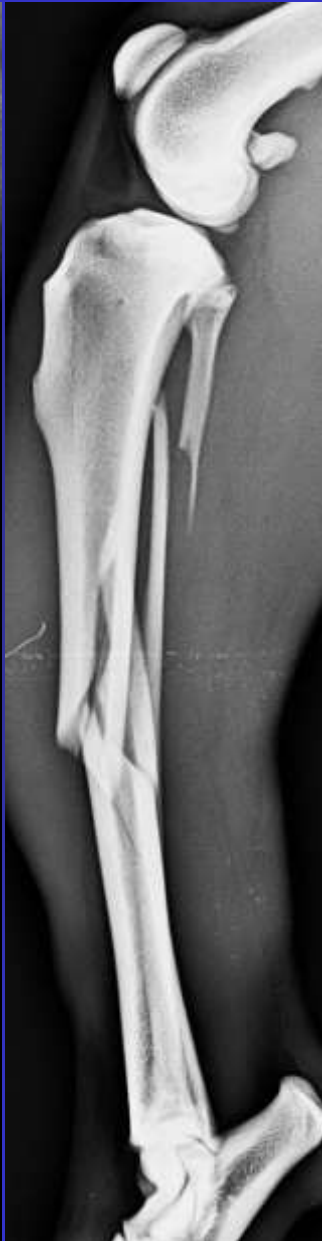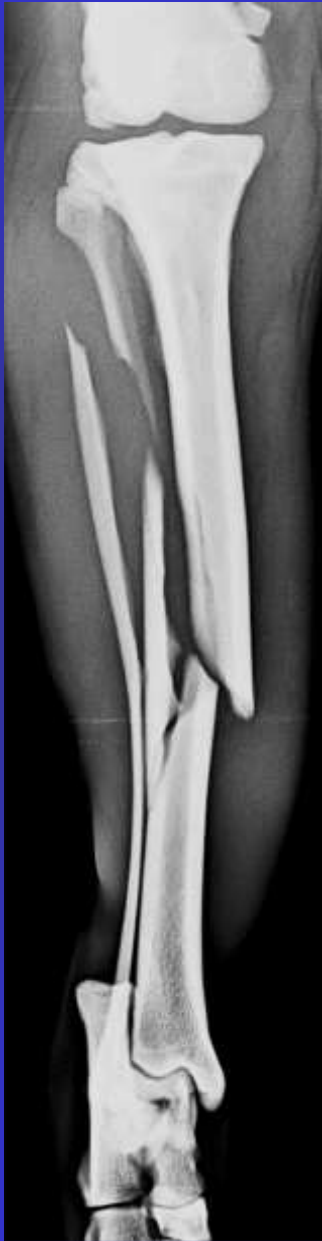5 semanas

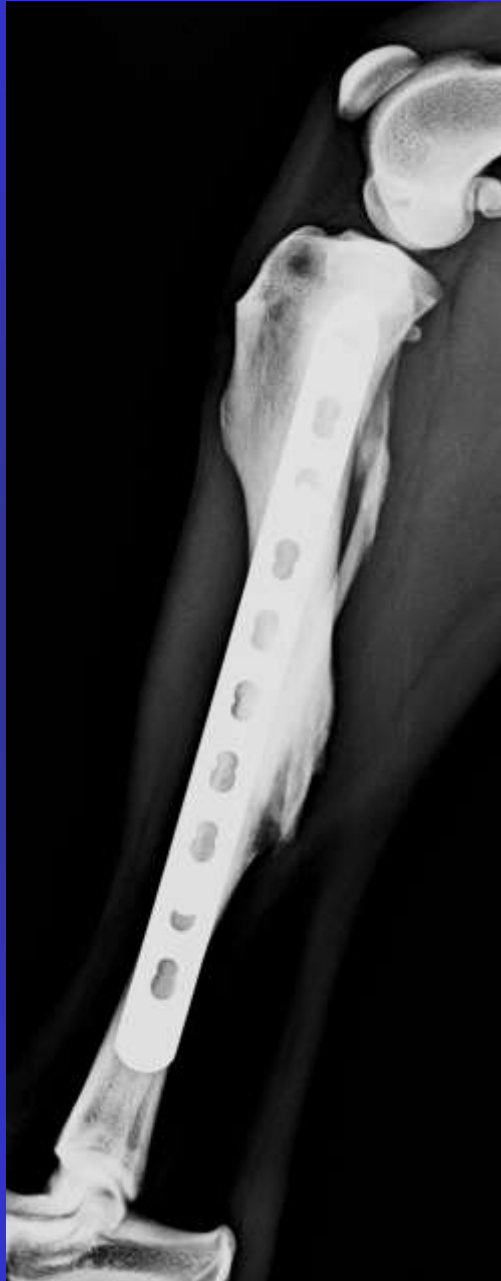
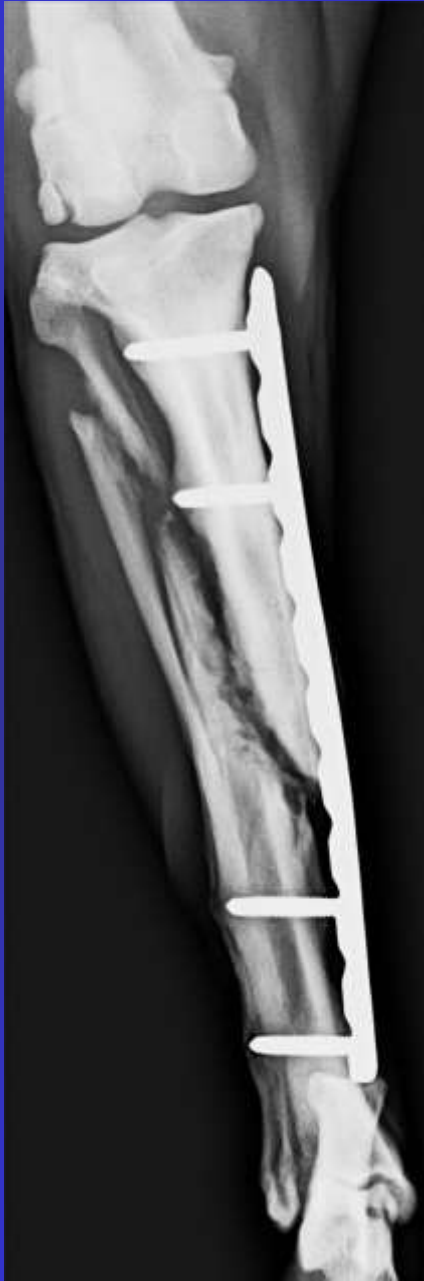
“Dinga”: Boxer, hembra, 1,5 años - 22 Kg.

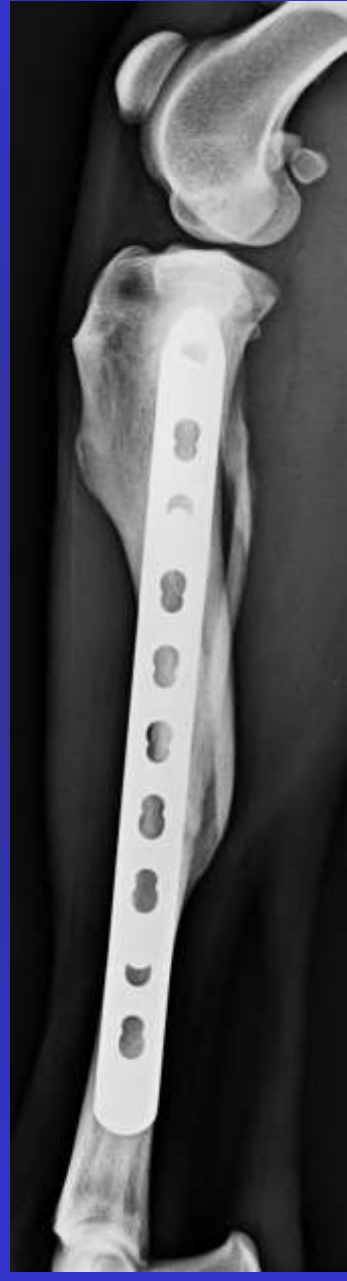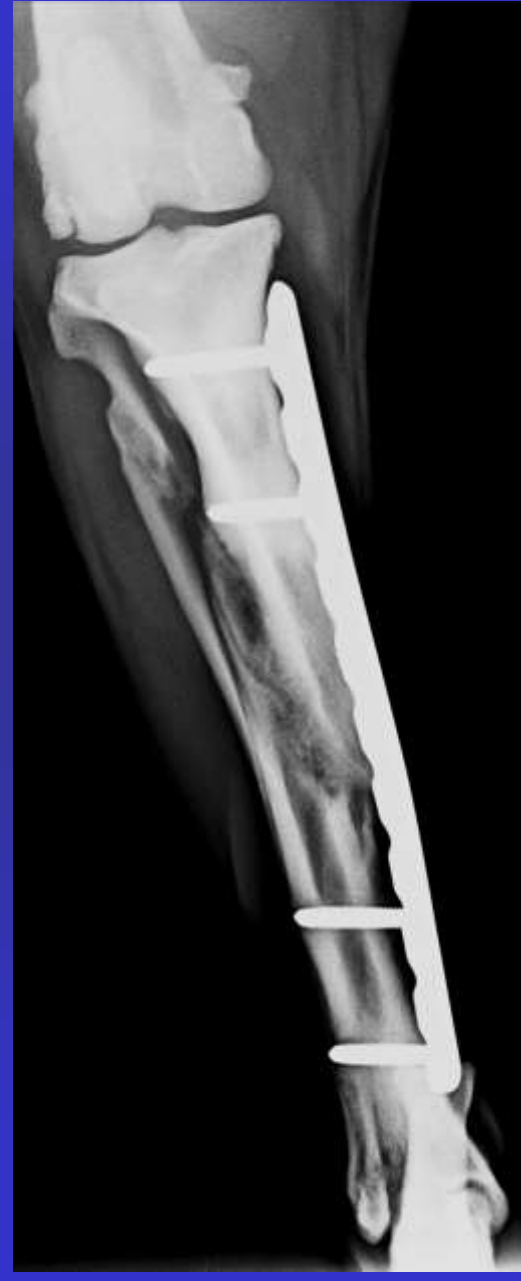MIPO
Placa LCP 3,5: 4 T bloq.



1,5 meses

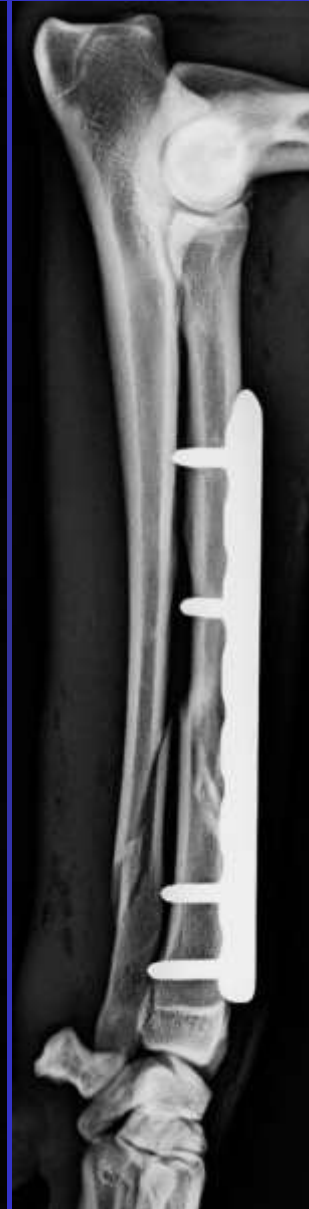
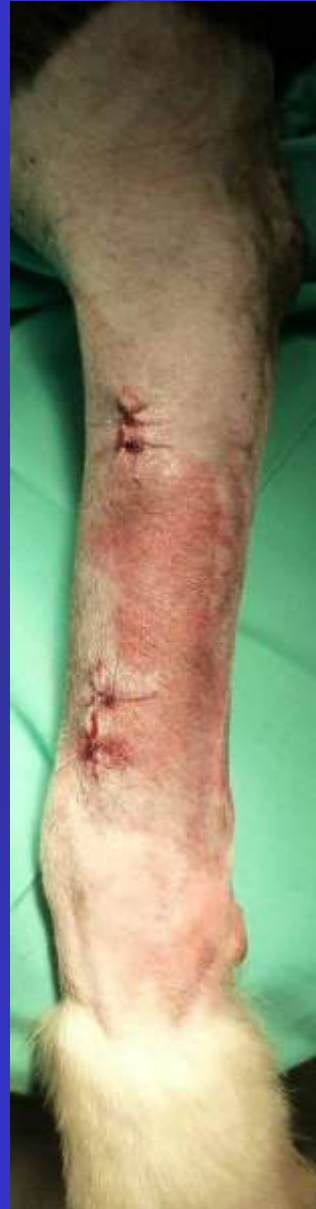
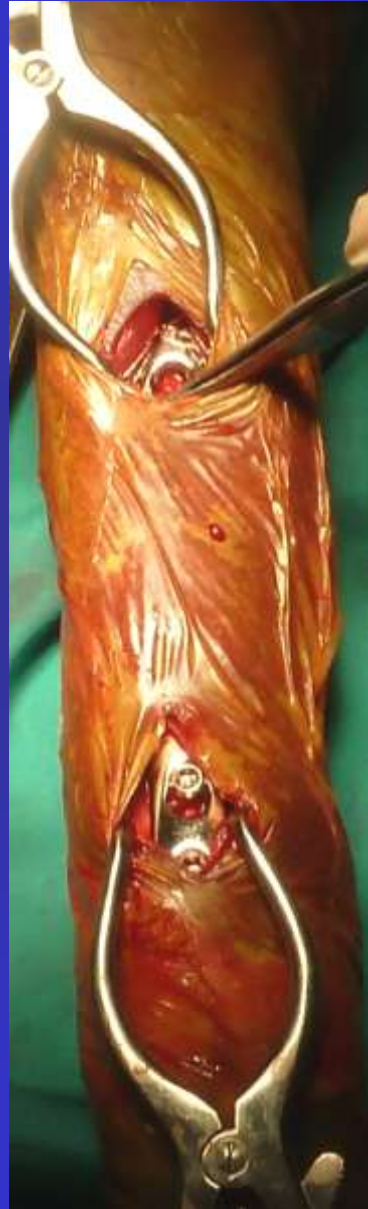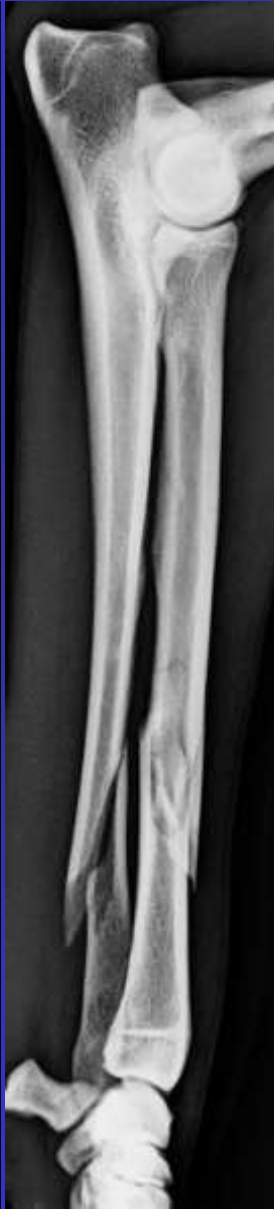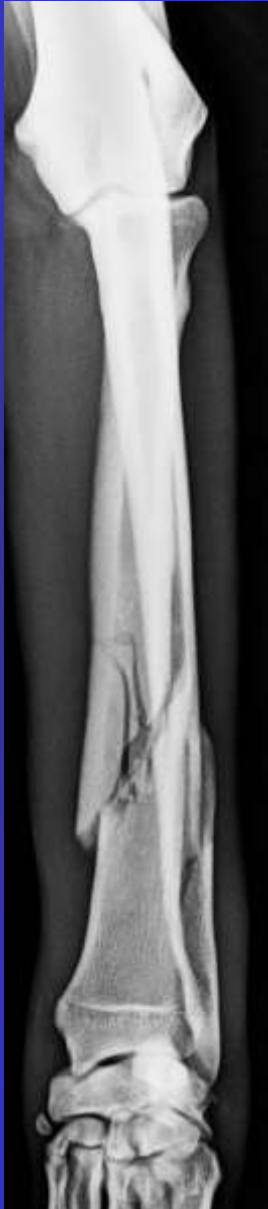3,5 meses



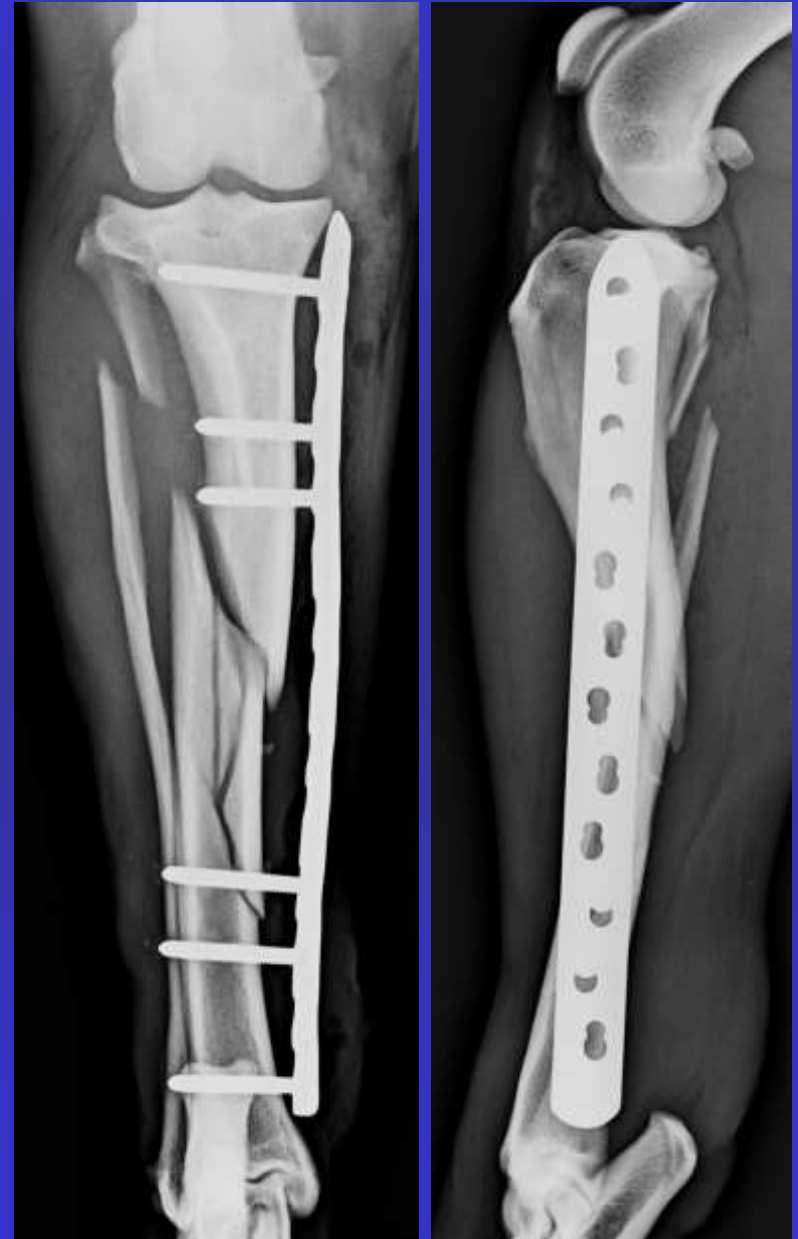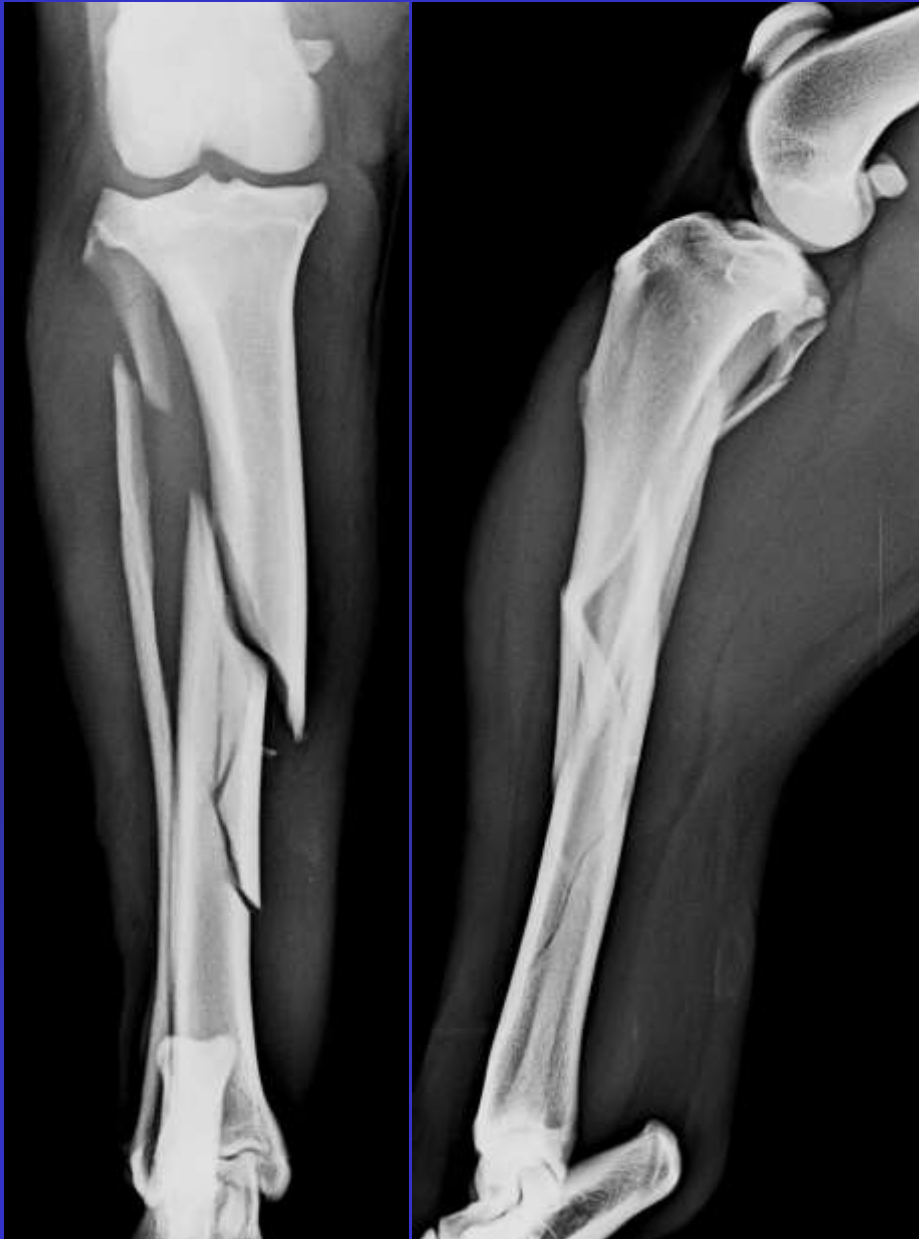“Jacko”: Border Collie, macho, 2 años - 17,500 Kg.

**MIPO
Placa LCP 3,5: 4 T bloq.**



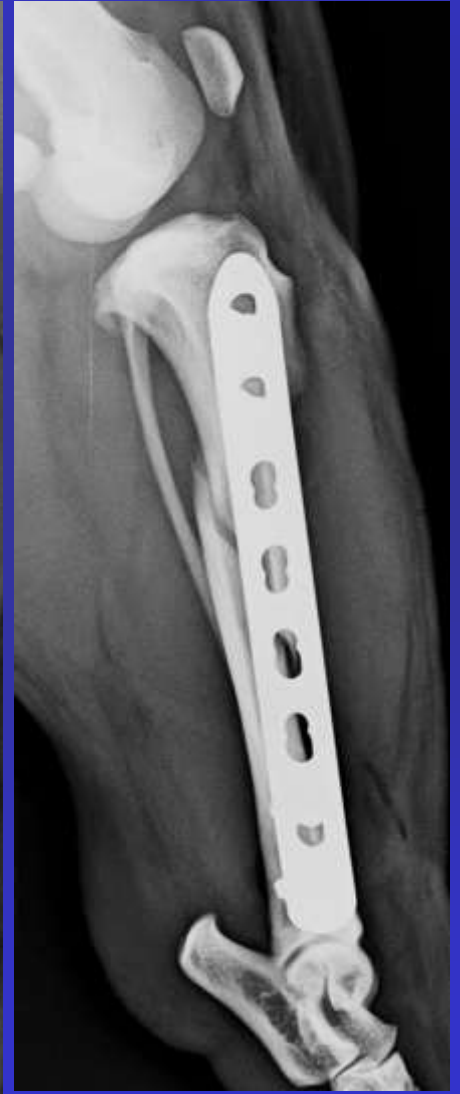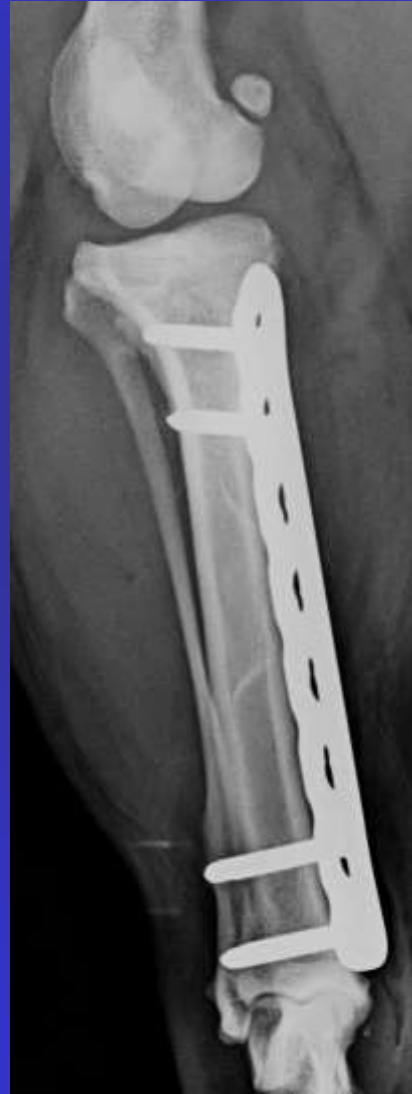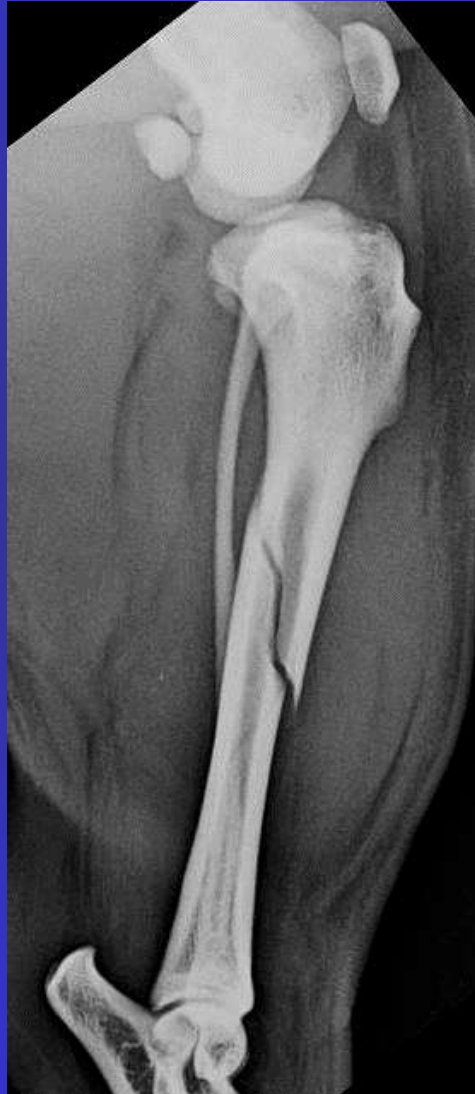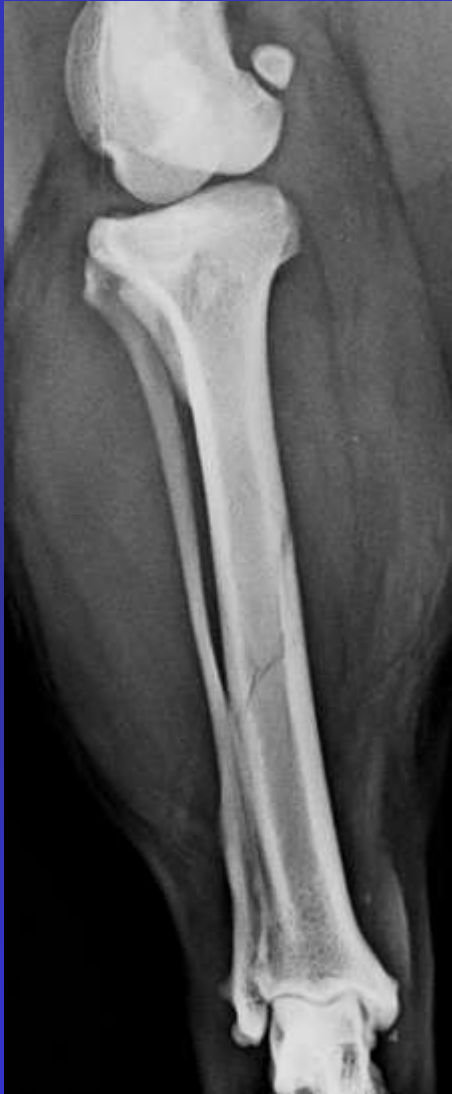“Lagun”: Labrador, macho, 1 año - 35 Kg.

MIPO
Placa LCP 3,5 ancha: 6 T bloq.

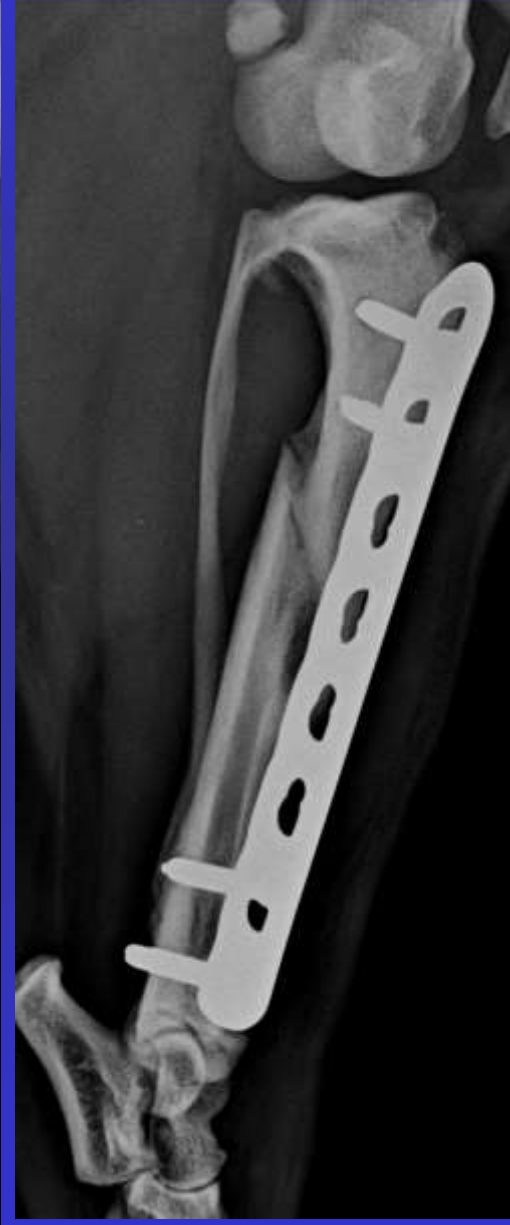
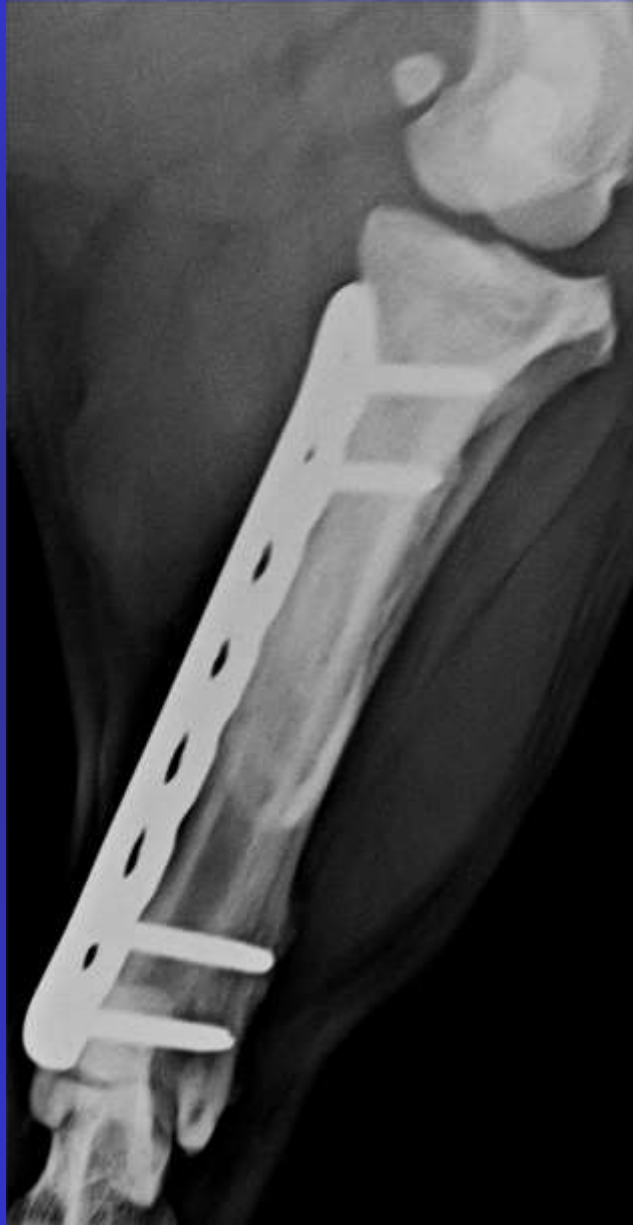
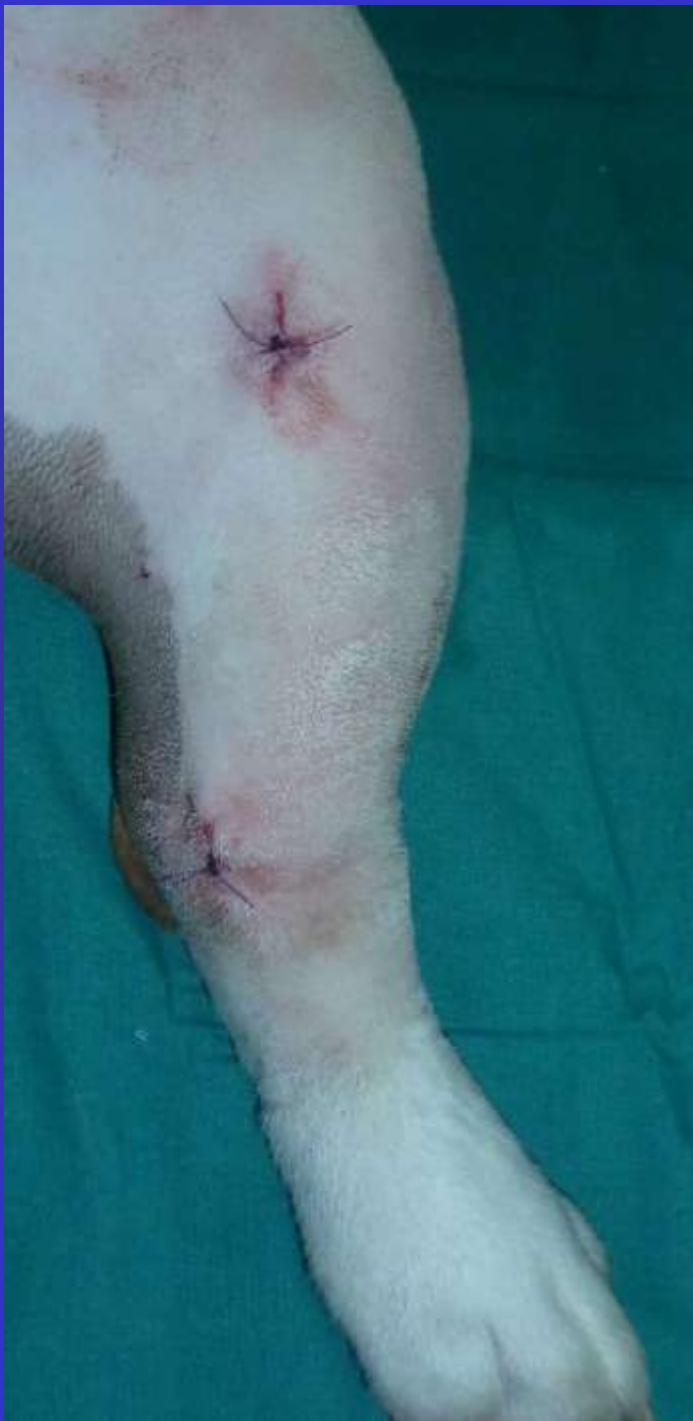“Blair”: Bulldog Inglés, hembra, 1,5 años - 21,750 Kg.

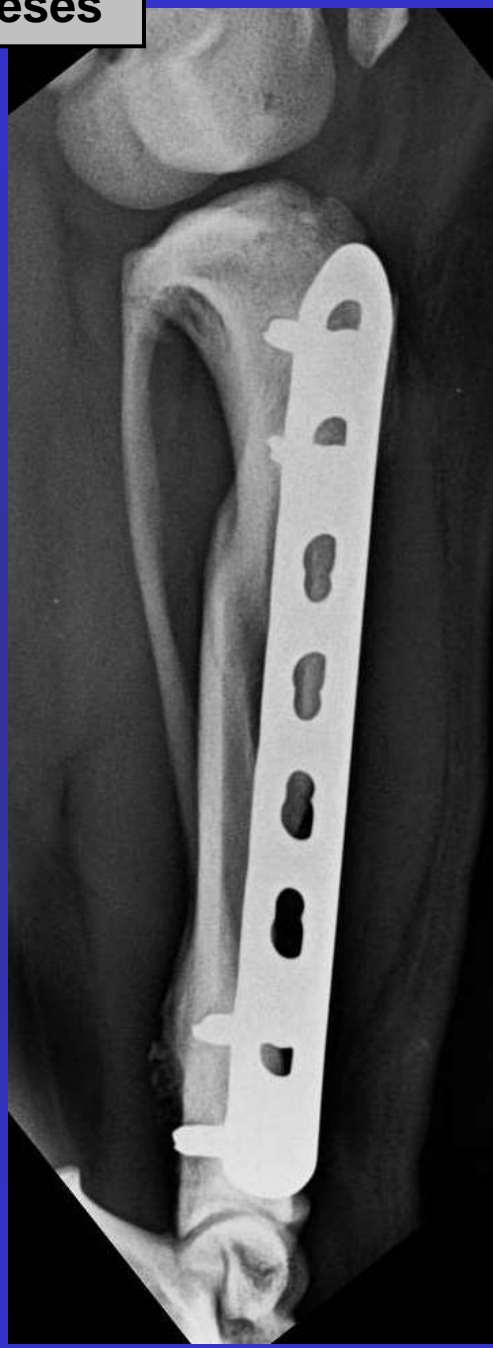
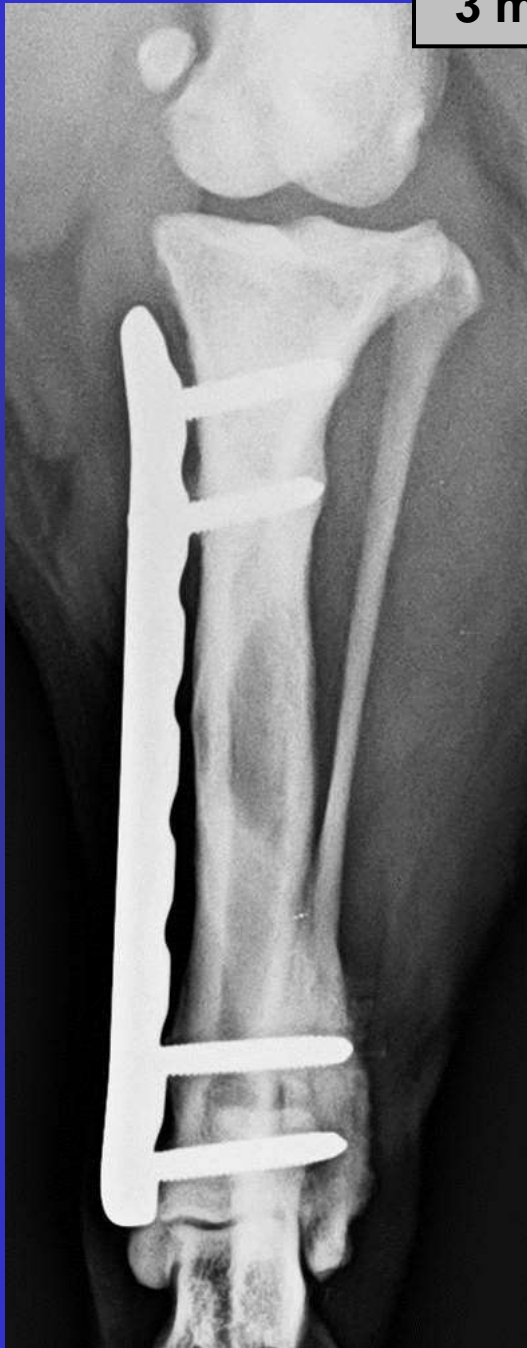**MIPO
Placa LCP 3,5: 4 T bloq.**



1,5 meses



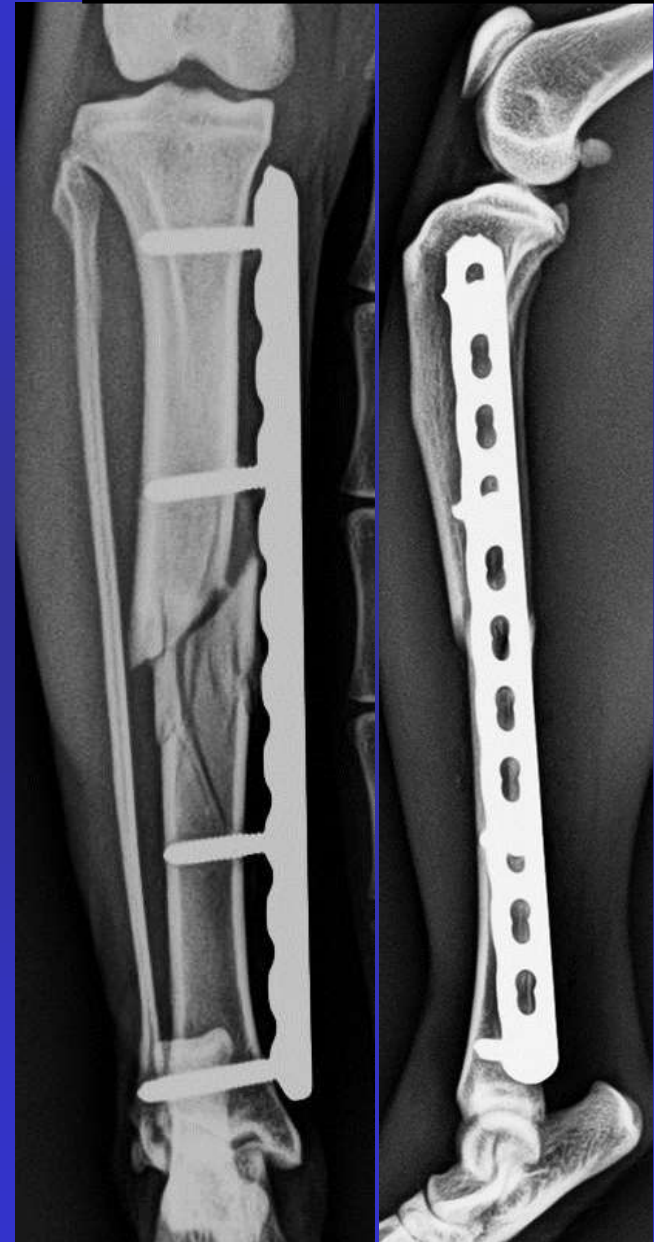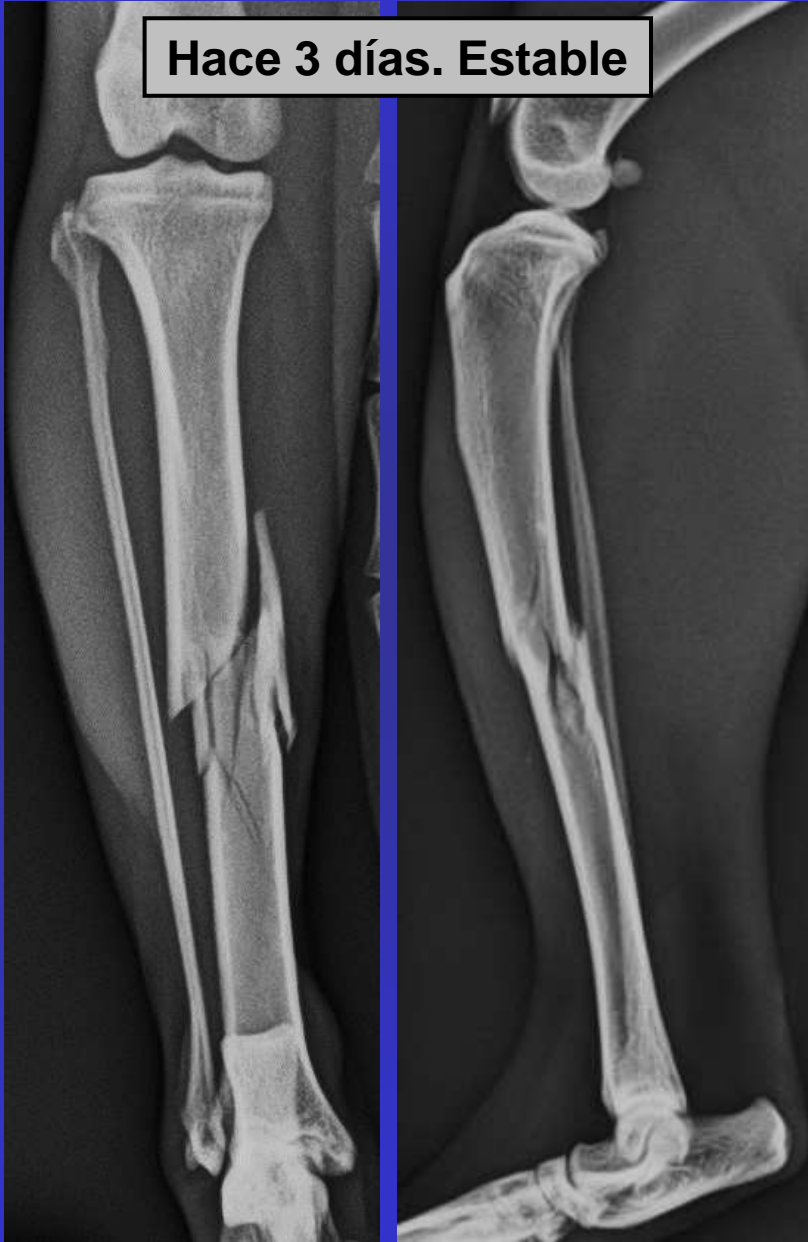3 meses

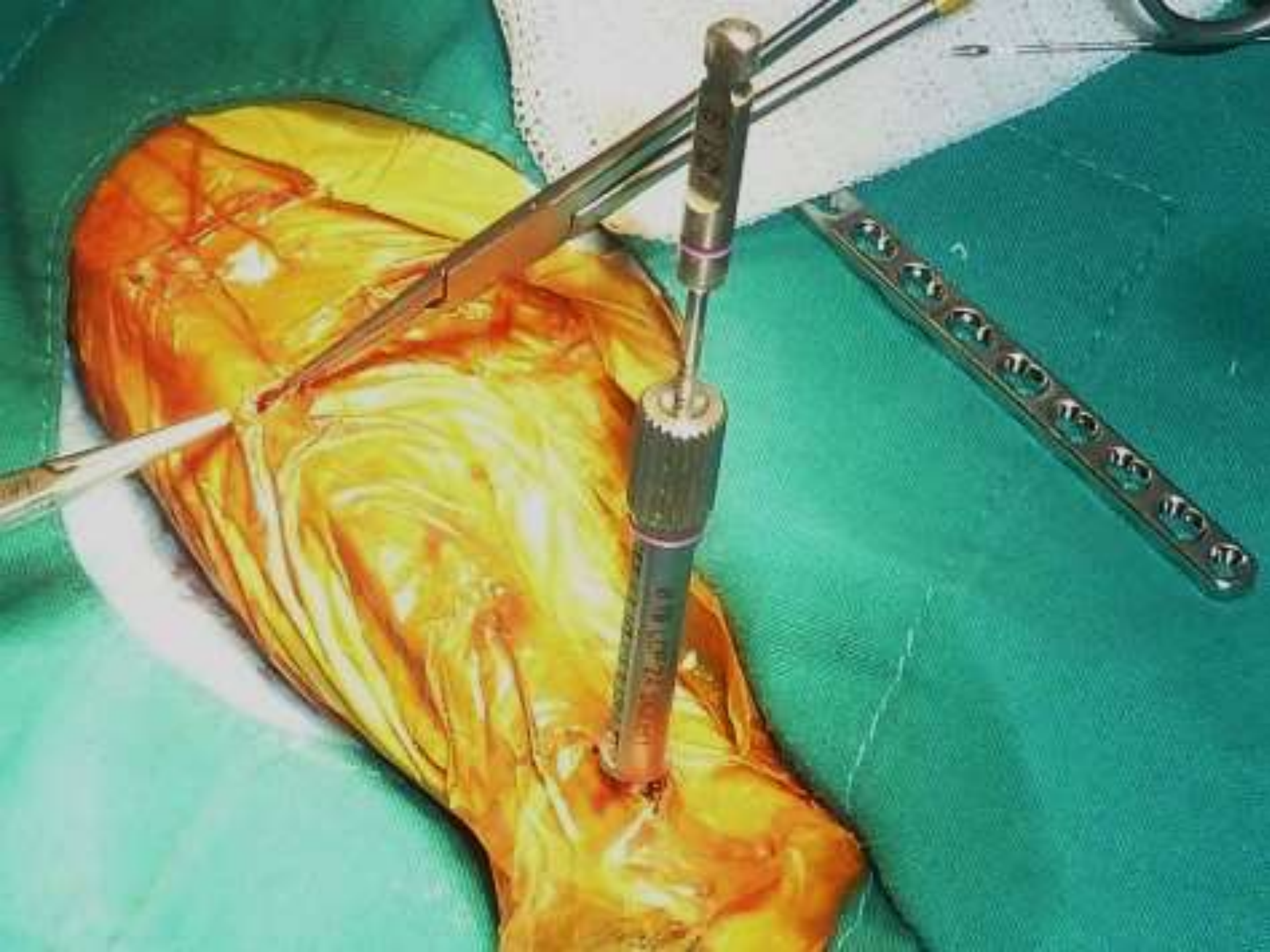


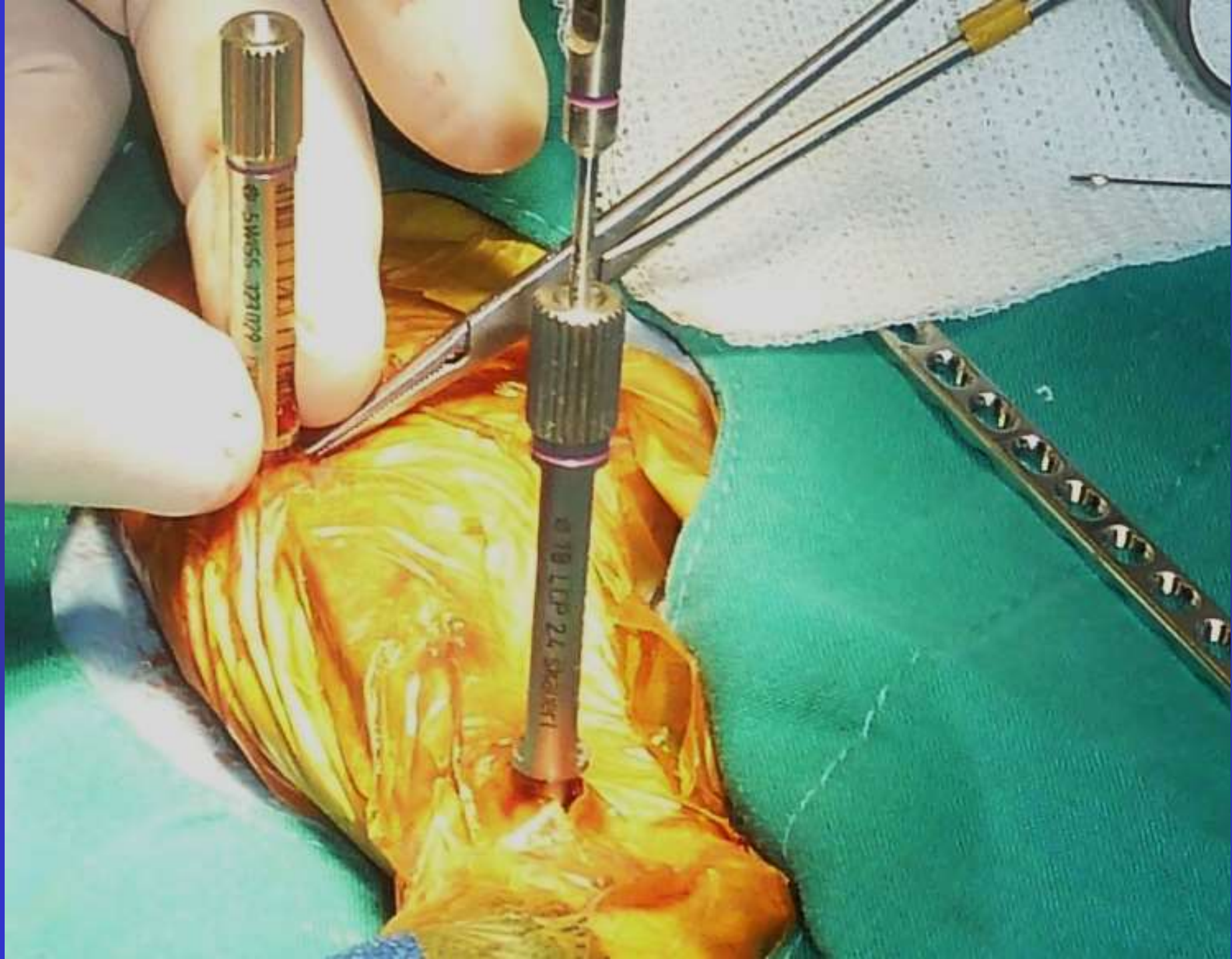
“Perla”: Gato Europeo, hembra, 1,5 años - 2,600 Kg.

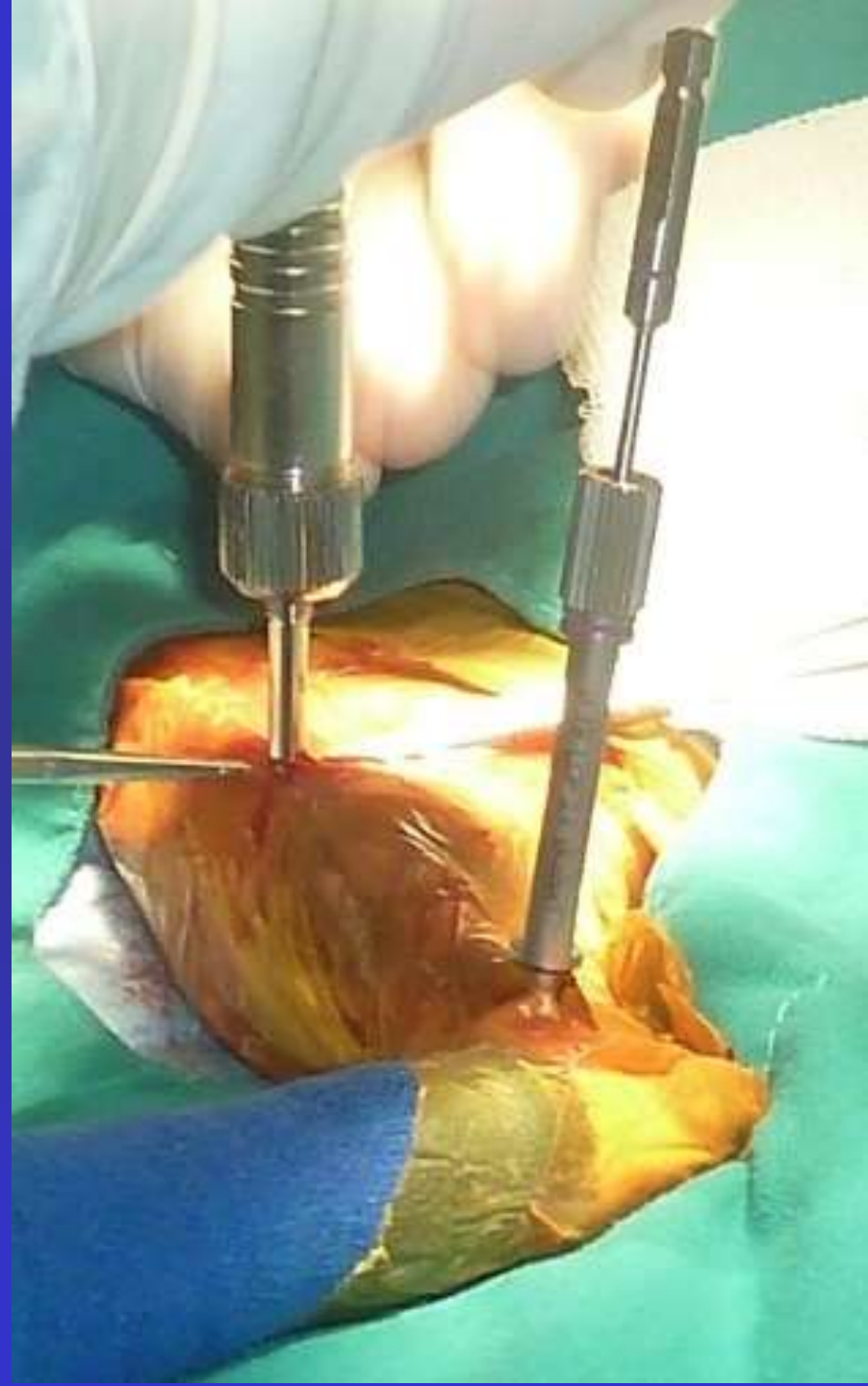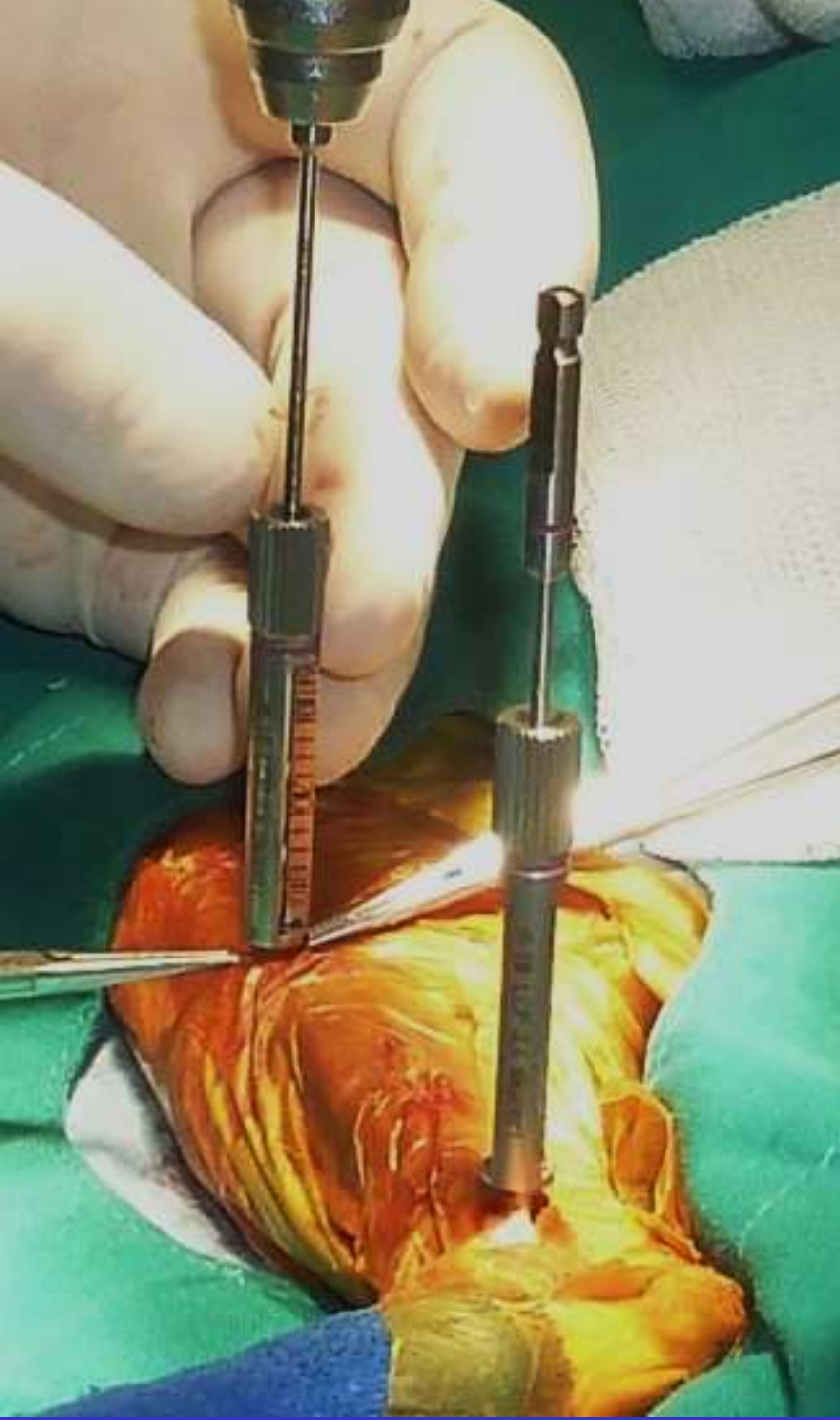**MIPO
Placa LCP 2,4: 4 T bloq.**

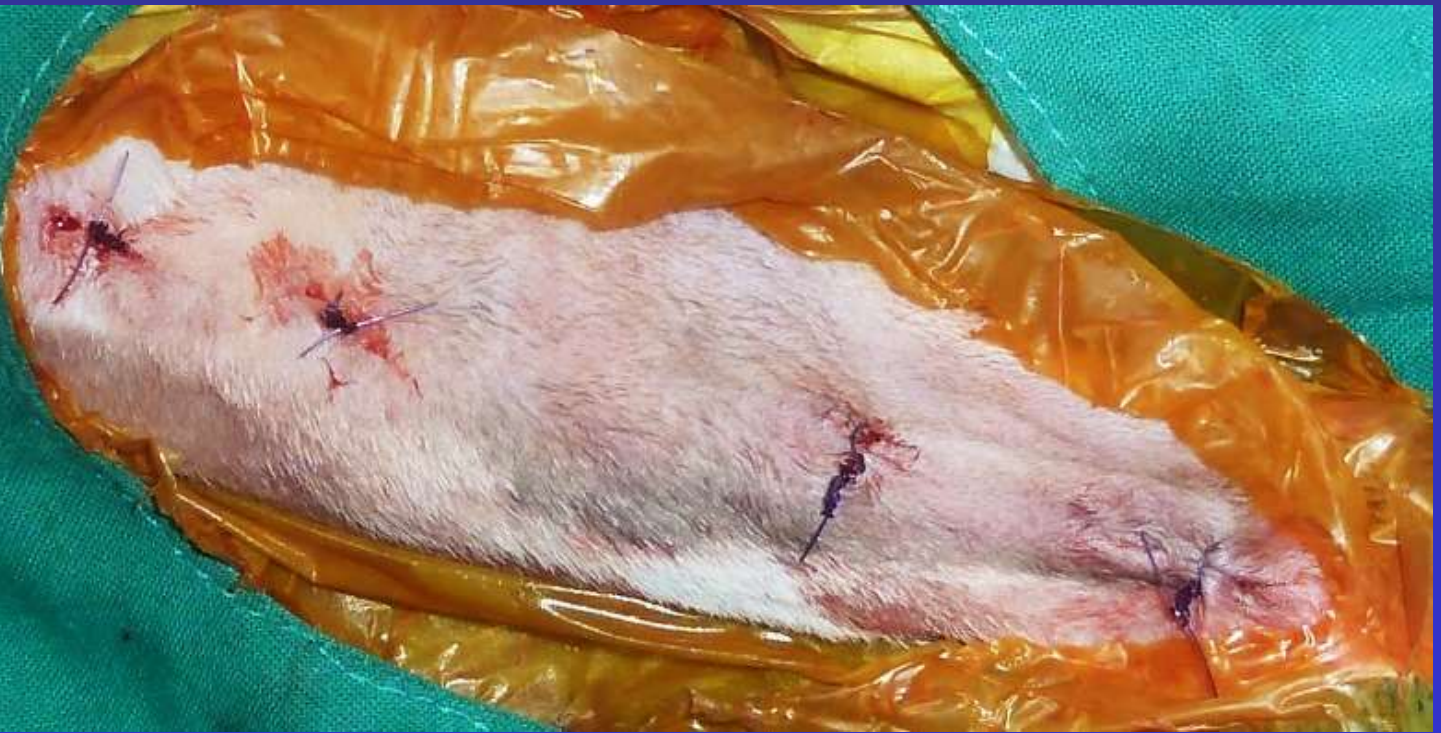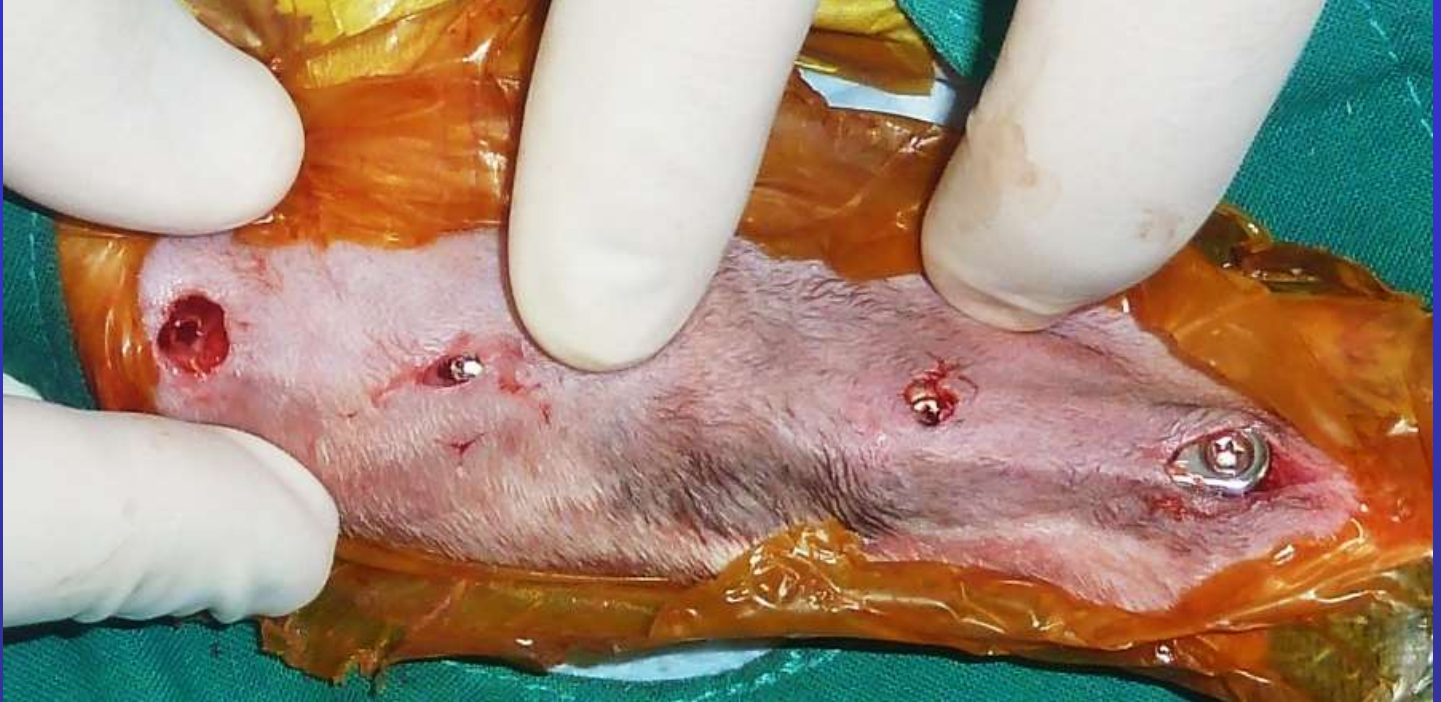Hace 3 días. Estable



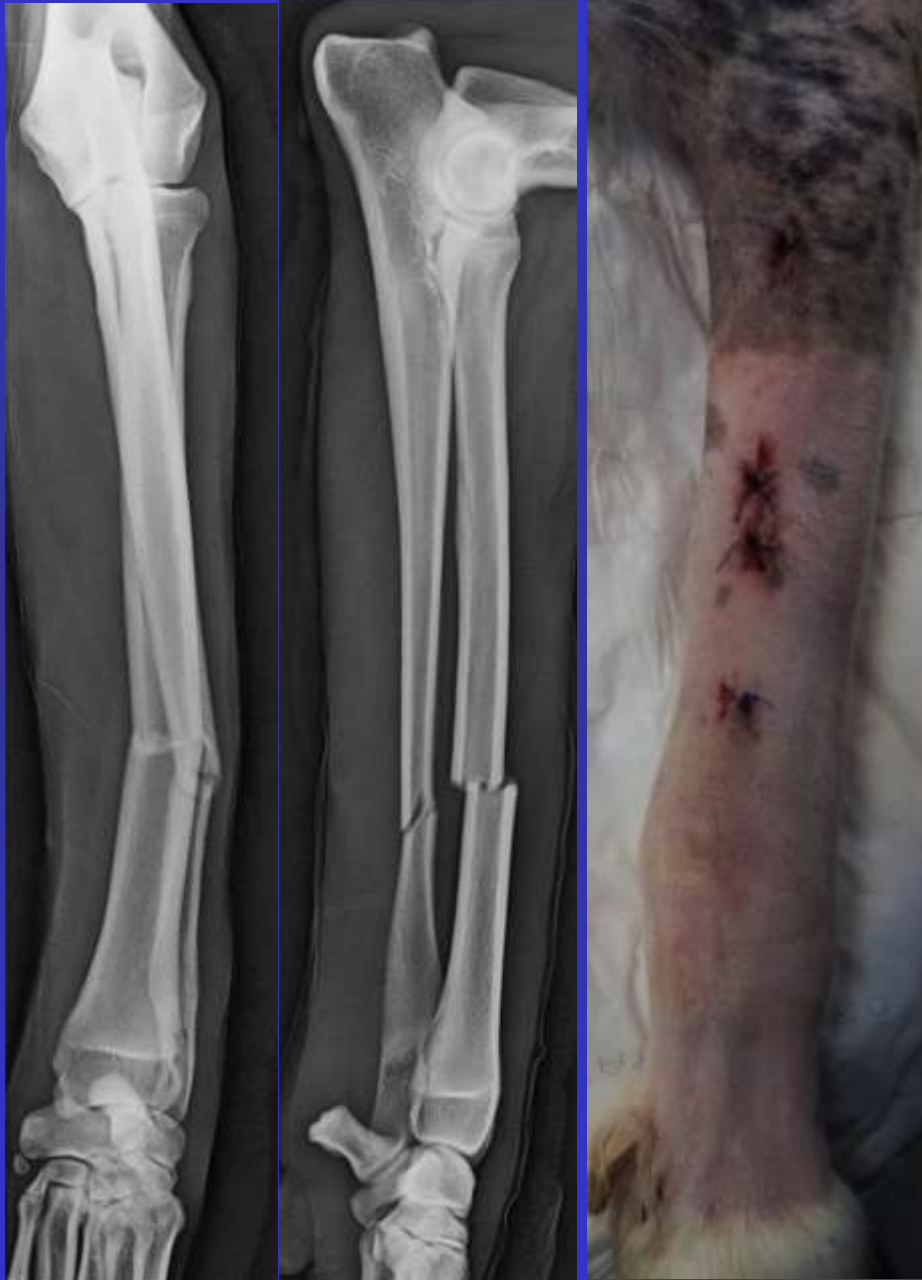



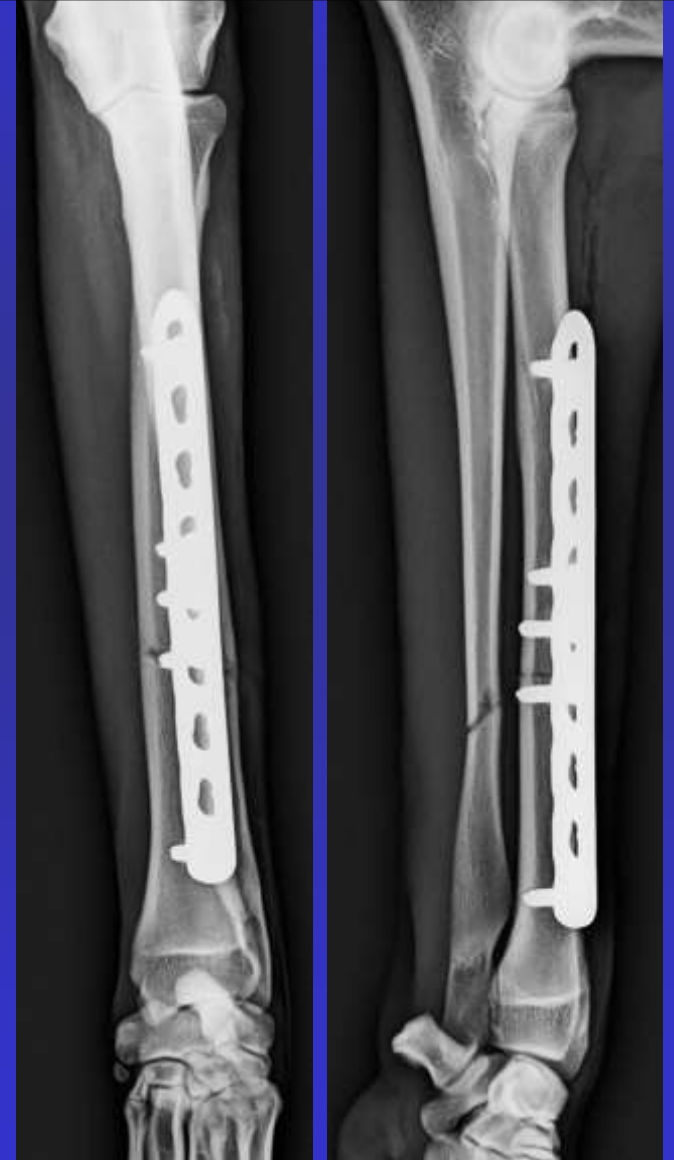




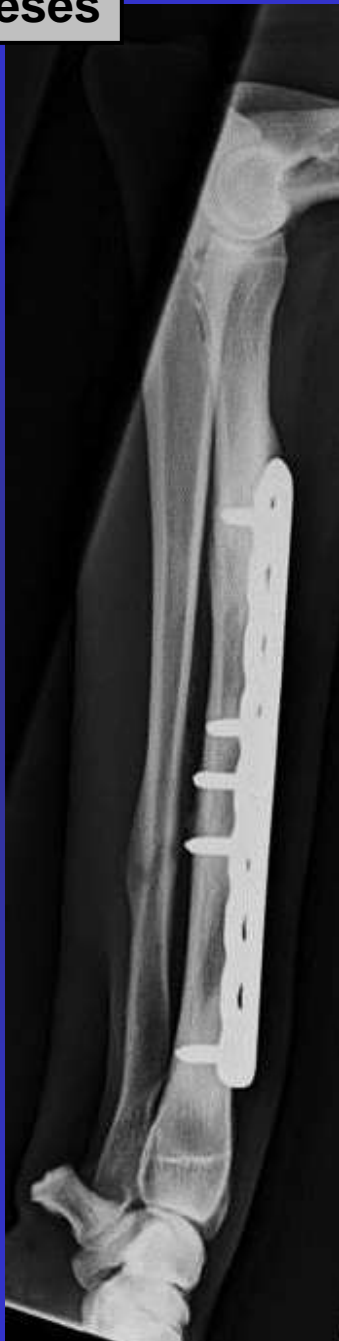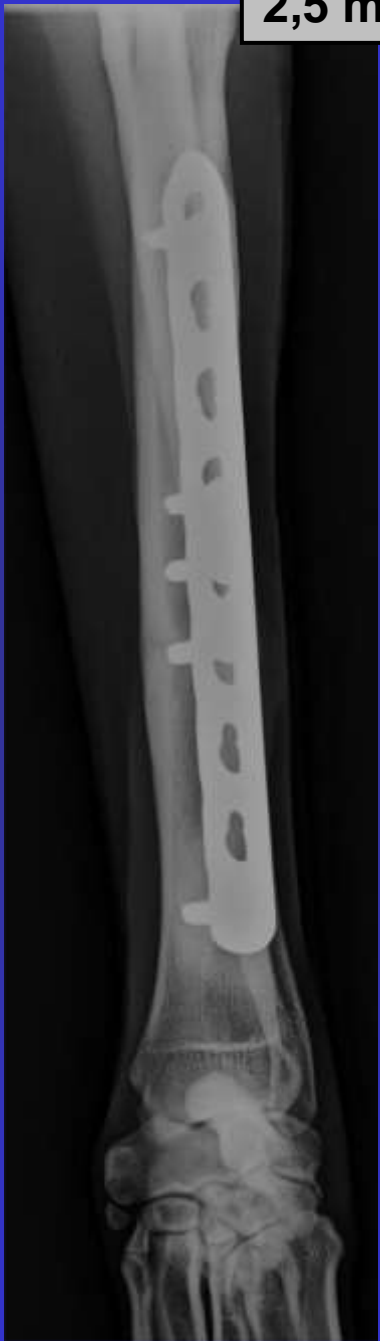
“Kai”: Border Collie, macho, 10 meses - 24 Kg.



MIPO
Placa LCP 3,5: 4 T bloq. + 1 T 3,5



2,5 meses



“Pichin”: Gato Europeo, macho, 2 años - 5,650 Kg.

**MIPO
Placa LCP 2,4: 5 T bloq.**

